

Entoptic **Phenomenon** - normal and **pathological**

Entoptische Erscheinungen - normale und krankhafte

siehe auch - look also:

[Diagram Eye floaters and other subjective visual Phenomenon](#)



Normal Entoptic Phenomenon

Pathologic Entoptic Phenomenon

Normale Entoptische Erscheinung

Krankhafte Entoptische Erscheinungen

This column illustrates the look of the normal entoptic phenomenon: a physiologic, **normal** and therefore harmless kind of **vitreous floaters**.

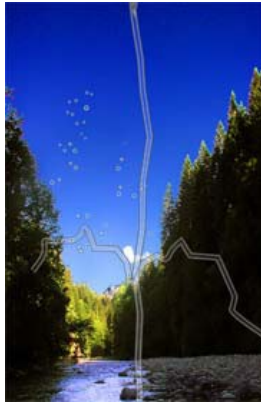This column illustrates how pathological floaters and other entoptic phenomenon due to **eye diseases** are perceived by people affected.

In dieser Spalte wird das Aussehen der normalen entoptischen Erscheinung dargestellt: eine physiologische, **normale** harmlose Art von **Mouches volantes**.

In dieser Spalte werden die pathologischen Mouches volantes und andere entoptische Erscheinungen dargestellt, die durch **Augenkrankheiten** ausgelöst werden.

Eye Floaters

Mouches volantes




Source / Quelle:

<http://www.eye-floaters.info>

Eye Floaters

Mouches volantes



Source / Quelle:

<http://www.eye-floaters.info>

Asteroid hyalosis

(is a disease of the vitreous, characterized by

brilliant reflecting particles, termed asteroid bodies)

Astroid hyalosis

(Krankheit des Glaskörpers charakterisiert durch

stark reflektierende Partikel, genannt Astroidkörper)



Source / Quelle:

<http://www.vitreousfloaters.com>

Ring or Donut Scotoma

(sign of a serious retinal disease)

Ring- bzw. Donutskotom

(Anzeichen einer gravierenden Netzhautkrankheit)



Source / Quelle:

<http://ohiolionseyeresearch.com>

Eye Floaters

Mouches volantes



Source / Quelle:

<http://www.floatershell.com>

Glaucoma and Retinitis Pigmentosa
(sign of nerve damage and retinal inflammation)

Glaukom (grüner Star) und Retinitis Pigmentosa
(Zeichen einer Nervenschädigung und Netzhautentzündung)

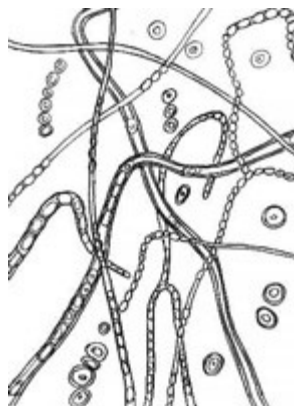


Source / Quelle:

<http://ohiolionseyerresearch.com>

Eye Floaters

Mouches volantes



Source / Quelle:

<http://www.gperera.pwp.blueyonder.co.uk>

Age-related Macular Degeneration
(sign of center part retina degeneration)

Altersbedingte Makuladegeneration
(Zeichen eines zentralen Netzhautzerfalles)



Source / Quelle:

<http://ohiolionseyerresearch.com>

Eye Floaters

Mouches volantes



Source / Quelle:
<http://ohiolionseyeresearch.com>

Retinal detachment

Netzhautablösung



Source / Quelle:
<http://www.uk-sh.de>

Eye Floaters

Mouches volantes



Source / Quelle:
<http://www.eye-floaters.info>

Cataract
(Turbidity of lens)

Katarakt
(Linsentrübung)



Source / Quelle:
<http://ohiolionseyeresearch.com>



Weitere Bilder von entoptischen Erscheinungen findest du in der:

Few more picture of entoptic phenomenon you will find in the:

[Gallery](#)

Link zur [Mouches Volantes](#) Website (German)

Link to the [Eye Floaters](#) Website (English)
